

腹部大動脈ステントグラフト感染に対してリファンピシン 浸漬人工血管で *in-situ* 再建を施行した 1 例

青木 雅一 神谷 賢一 小川 真司 馬場 寛 大川 育秀

腹部大動脈瘤に対するステントグラフト留置後 6 年目にステントグラフト感染を起こした症例に対して、リファンピシン浸漬人工血管を用いて血行再建を行い良好な結果が得られたので報告する。症例は 69 歳男性、2004 年 6 月に他院で腹部大動脈瘤に対して井上式ステントグラフトを挿入した。2009 年 6 月、不明熱で近医受診、腹部 CT にて動脈瘤後壁に膿瘍を認めステントグラフト感染と診断され、手術目的で当院転院となった。手術は腹部正中切開アプローチ、腎動脈下で大動脈遮断して動脈瘤を切開、ステントグラフトを除去し、リファンピシンに浸した Gelweave にて *in-situ* による血行再建を行った。人工血管全体を大網で被覆・固定して閉腹した。術後 16 日目に抗生剤を内服に変更し、27 日目に独歩で退院した。術後約 2 カ月で抗生剤の内服を中止し、1 年後の現在も感染の再発は認めていない。日心外会誌 40 巻 3 号 : 125-129 (2011)

キーワード：腹部大動脈瘤、ステントグラフト感染、リファンピシン浸漬人工血管

A Stent Graft Infection after Abdominal Aortic Aneurysm Repair

Masakazu Aoki, Kenichi Kamiya, Shinji Ogawa, Hiroshi Baba and Yasuhide Okawa (Department of Cardiovascular Surgery, Toyohashi Heart Center, Toyohashi, Japan)

We present a rare case of stent graft infection. A 69-year-old man, who had undergone endovascular repair of an abdominal aortic aneurysm with an Inoue stent graft 5 years previously, was admitted with high-grade fever. An abscess around an abdominal aortic aneurysm was found on abdominal computed tomography (CT) and he was given a diagnosis of stent graft infection. The stent graft was removed and vascular reconstruction was performed using a Gelweave graft bonded with rifampicin. The graft was then covered with the greater omentum, and he was discharged on the 27th postoperative day. Jpn. J. Cardiovasc. Surg. 40 : 125-129 (2011)

Keywords : abdominal aortic aneurysm, stent graft infection, rifampicin-bonded graft

腹部大動脈瘤に対する低侵襲治療であるステントグラフト内挿術 (endovascular aneurysm repair: EVAR) は、1991 年に Parodi ら¹⁾が最初の治療成功例を報告した後、欧米を中心に広まった。わが国でも 2006 年に企業製デバイスの使用が可能となったことから、その症例数は急速に増加している。ステントグラフト感染の合併率は 0.4~2%²⁻⁵⁾と報告されているが、わが国ではその報告はまだ少ない。今回、われわれはステントグラフト留置後 5 年目にステントグラフト感染を起こした症例に対して、リファンピシン浸漬人工血管を用いて血行再建を行い良好な成績が得られたので報告する。

症 例

症例：69 歳，男性。

主訴：発熱。

既往歴：高血圧症，狭心症。

現病歴：2003 年 10 月に他院で腹部大動脈瘤に対して井

上式ステントグラフトを挿入した。2009 年 6 月に 39 度の発熱を認め近医を受診し、腹部 CT 上、ステントグラフトの感染が疑われ、入院し抗生剤開始となった。約 2 カ月間、MEPM, CLDM の併用療法を行ったが、炎症反応は陰性化せず、また、長期間の抗生剤の使用により腎機能の悪化が認められ、外科的治療を要すると判断し 2009 年 8 月、当院心臓血管外科へ転院となった。前医で 2 度の血液培養を行っているが、いずれも陰性であった。

入院時現症：身長 180 cm，体重 85 kg，意識清明，血圧 150/100 mmHg，脈拍 100 回/分，体温 37.0℃，心音・呼吸音異常なし，腹部に拍動性腫瘍を触知した。

入院時検査所見：WBC 8,200/ μ l，CRP 8.8 mg/dl，Cr 4.1 mg/dl，BUN 28.6 mg/dl，Hb 8.8 g/dl。

画像所見：入院時の腹部レントゲン写真は、前医受診 3 カ月前と比較しステントグラフトの migration が確認された (図 1, 2)。前医入院時の腹部造影 CT では膿瘍を疑う瘤壁の突出と瘤壁の不整と肥厚，周囲脂肪の濃度上昇 (dirty fat sign) を認めていた (図 3)。また、ステントグラフトの中枢側は瘤内に完全に落ち込んでいた。Y 字型ステントグラフトの末梢側は両側とも総腸骨動脈まで挿入さ

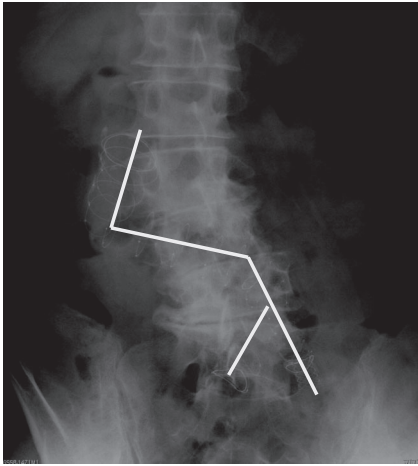


図1 腹部レントゲン写真 (発症3カ月前)

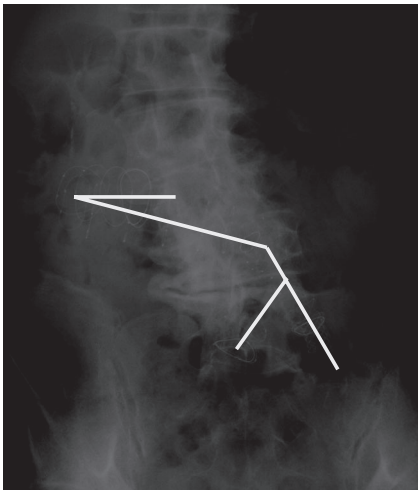


図2 腹部レントゲン写真 (入院時)
ステントグラフト中枢側の migration を認める。

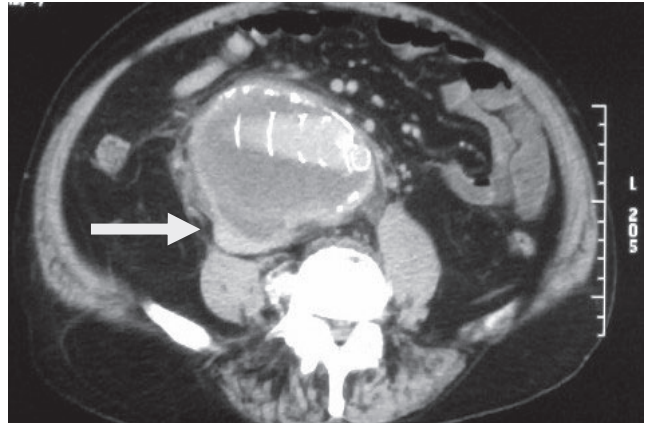


図3 入院時 腹部造影CT
瘤壁の膿瘍 (矢印), 肥厚, 不整, 周囲脂肪の濃度上昇 (dirty fat sign) を認める。




図4 除去したステントグラフト

れていた。左側はステントグラフト留置時に総腸骨動脈に解離を発症したためステントグラフトの脚から外腸骨動脈にかけて palmaz ステントが追加で留置されていた。

ステントグラフトの感染および migration に対して転院翌日、手術を行った。

手術：腹部正中切開にてアプローチし動脈瘤を露出し、中枢側は腎動脈分岐部の直下で、末梢側は両側の内外腸骨動脈を各々テーピングした。ヘパリンを投与して血流を遮断し動脈瘤を切開した。瘤内には壁在血栓と一塊になったステントグラフトを認め、抵抗なく容易に除去することが可能であった (図4)。瘤内に明らかな膿は認めなかったが、瘤壁は約 10 mm と肥厚し炎症の所見を認めていた。また、術前のCTで膿瘍が疑われた部位は内膜が破壊され欠損していた。膿瘍の内部に明らかな膿は認めず、壊死組織のみであった。感染巣を可及的に搔爬して感染組織を残さないようにした。中枢側には炎症は波及しておらず吻合

予定部の血管の性状は良好であった。末梢側は両側の総腸骨動脈にまで炎症が及んで動脈壁の肥厚が強く人工血管の吻合が困難であったため右側は総腸骨動脈を閉鎖して外腸骨動脈に人工血管を端側吻合した。左側は総腸骨動脈から外腸骨動脈に留置された palmaz ステントの除去を試みたが、6年の経過で動脈壁と一体化しており除去困難であったため、やむなく palmaz ステントを残したまま、人工血管を外腸骨動脈の末梢に端々吻合して、総腸骨動脈は閉鎖し内腸骨動脈とともに空置することとした。人工血管吻合の前に腹腔内を温生食 4,000 ml で洗浄した。あらかじめ 0.2% リファンピシン溶解液に 20 分漬けておいた 18×9 mm の Y 字人工血管 (Gelweave) を使用して中枢側は 4-0 prolene 連続縫合で、末梢側は左右ともに 5-0 prolene 連続縫合で吻合を行った。両足背動脈の拍動を確認してから、プロタミンを投与した。止血の後、大綱で人工血管全体を覆うように固定した後腹膜を閉鎖して手術終了とした。手術時間は 381 分、大動脈遮断時間 104 分、出血量は 2,806 ml であった。瘤壁と膿瘍内の壊死組織、ステントグ

ラフトの一部を培養検査に、瘤壁を病理検査に提出した。

術後経過：術中培養はすべて陰性であった。瘤壁の病理所見では好中球の浸潤が認められた。術後の抗生剤は ZOSYN を 9g/日 で開始した。手術翌日に人工呼吸器から離脱し、術後 2 日目に経口摂取と歩行を開始となった。尿量は十分に確保できていたが、術後 8 日目に Cr が 10 mg/dl まで上昇したため血液透析を開始した。術後 16 日目に CRP が 1.9 mg/dl まで改善し、抗生剤を経口 (LVFX 250 mg を隔日投与) に変更した。術後 27 日目に透析管理目的で抗生剤の内服続行のまま前医へ転院となった。術後から約 2 カ月目で抗生剤の内服を中止し、1 年後の現在も感染の再燃なく外来にて経過観察をしている。

考 察

1991 年に Parodi ら¹⁾により EVAR の最初の治療成功例が報告されて以来、EAVR はデバイスの進化とともに、その低侵襲と早期成績の良好なことから、欧米を中心に普及した。わが国でも 2006 年に企業製デバイスの使用が可能となったことから、その症例数は急速に増加しており、2010 年 6 月の時点で約 7,000 例の症例が日本ステントグラフト実地基準管理委員会に登録されている⁶⁾。ステントグラフトの感染は 1993 年に Chalmers ら⁷⁾により最初の報告がなされ、その合併率は 0.4~2%^{2~5)}と報告されているが、わが国ではその報告はまだ少ない。

症状として発熱、体重減少、倦怠感といった全身症状と腹痛、腰痛といった局所の症状を呈し^{2,3,5)}、CT 検査によるステントグラフト周囲の感染所見から診断に至ることが多い。しかし、感染早期では CT 検査ではっきりとした所見が得られないこともあり、白血球シンチグラフィやガリウムシンチグラフィが有効との報告もある^{3,8)}。本症例では術前に原因菌の同定はできなかったが、腹部 CT を含む臨床所見から感染を強く疑い手術を行った。術中の培養でも原因菌は同定できなかったが、術中の所見、瘤壁の病理所見で好中球の浸潤が見られたこと、また、術前遷延していた炎症反応が術後に改善を認めたことから、ステントグラフトを含む周囲の組織が感染していたと思われた。

感染の波及した動脈瘤は膿瘍の形成や急速な瘤径の拡大から破裂にいたる危険性⁹⁾もあり、本症を疑った場合には経時的に CT 検査で動脈瘤の形態変化を観察するとともに、外科医にコンサルトすることが必要と考える。

Fiorani ら²⁾は 9,738 例中 62 例のステントグラフト感染を報告している。その原因菌の 54.6% が *Staphylococcus aureus* であり、62.5% が血管造影室で EVAR を施行されていたことから、追加治療も含め手技中における細菌の混入の可能性を指摘している。池田ら¹⁰⁾によればステントグラフト留置後の剖検例 23 例中 21 例で瘤内の血栓に感染を認

め、さらに 3 例は瘤壁の感染も合併していたと報告しており、瘤内の血栓が感染の温床となることを指摘している。また、Parsons ら¹¹⁾は動物実験から従来の人工血管置換術と比べ EVAR は感染に対する宿主の浄化作用の恩恵を受けにくく、感染に対しては不利であると述べている。本症例では発症前 4 年間は血管内治療の既往はなく、感染の経路は不明であり、何らかの経路で侵入した菌が異物であるステントグラフトに感染して、瘤内血栓、瘤壁に波及し瘤径の拡大から、結果的に migration を起こしたものと考えられる。

2003 年の時点でわが国のステントグラフト施行場所は 66.4% が手術室で、35.6% が血管造影室で行われている¹²⁾。2006 年の企業型デバイスの認可とともに、循環器内科医や放射線医が清潔環境の整っていない血管造影室で初回手術、追加治療を行う機会も増えていると予測され、感染の予防のため清潔操作の徹底やハイブリッド手術室といったバイオクリーンな環境の設備が望まれる。

Veraldi ら³⁾は 96 例の腹部大動脈瘤に対するステントグラフト感染を検討し、死亡率は全体で 27.9%、保存的治療で 38.8%、手術を行った場合 12.9%、術式別ではステントグラフト除去+非解剖学的バイパス術で 16%、*in-situ* による再建で 8.5% であったと述べており、*in-situ* による再建を推奨している。しかしながら、EAVR を施行している患者は、もともと全身麻酔や開腹術に対してハイリスクな症例が多く、症例によっては保存的療法を選択せざるを得ない患者も多いと考えられる。本症例は術前の 2 カ月間の抗生剤治療にもかかわらず、感染のコントロールがつかず、また、抗生剤による腎機能の悪化を認めていたため、これ以上の保存的治療は不可能と判断し手術に踏み切った。グラフト感染の手術における問題点の一つは再建経路であるが、非解剖学的バイパス術では手術が煩雑になること、大動脈断端の破裂やグラフト感染、閉塞といった問題点¹³⁾がある。一方、*in-situ* による再建では同一視野で手術が行える利点はあるが、感染巣を再建経路とするため、人工血管の選択が重要となる。感染に対する代用血管としては、homograft¹⁴⁾、浅大腿静脈や下肢深部静脈^{15,16)}、PTFEgraft¹⁷⁾、リファンピシン浸漬人工血管^{18,19)}などの報告があるが、耐久性、入手方法や準備、取扱いの点などから、本症例ではリファンピシン浸漬人工血管を選択した。わが国で入手できるリファンピシンは経口剤のみであり、水にきわめて不溶性なため、溶解するには適当な界面活性剤を必要とする。安生²⁰⁾は数種の界面活性剤を比較し、Tween80 がリファンピシンの溶解能力とその安定性に優れると報告し、0.2% のリファンピシン溶解液の作製に成功している。リファンピシン浸漬人工血管の抗菌効果はリファンピシン溶解液の濃度に依存することが報告されてお

り²¹⁾、欧米では高濃度の注射剤が入手可能なことから4～6%の溶解液が使用されている²²⁾。しかしながら0.1～0.12%程度の低濃度での有効性も報告されており^{23,24)}、われわれも安生の報告に基づき、わが国で作製が可能な0.2%の溶解液を使用した。

さらに、再発の予防として感染巣の搔爬と十分な洗浄を行い、血流やリンパ流が豊富で感染に強いとされる大網で人工血管を被覆した。また、もう一つの問題点として、通常のグラフト感染と違い、ステントグラフト感染に特徴的な点として、中枢を固定するためのバーブや endoleak に対して追加で挿入されたステントに対する処理の方法がある。Sternbergh ら²⁵⁾はバーブを切除して血管内に残す方法を報告している。ステントグラフトの種類によっては腎動脈レベルにバーブが固定されるものもあり、バーブの位置によっては腎動脈上もしくは下行大動脈レベルでの遮断、バーブの除去による動脈壁の損傷、腹部分枝の再建、また、末梢側では追加ステントの位置により、通常よりもさらに末梢の血管へ吻合が必要になる可能性がある。本症例では井上式ステントグラフトであったため、バーブによる中枢側の固定はなく、migration によりステントグラフトの中枢側が瘤内に落ち込んでいたため、腎動脈下の遮断が可能であったが、左末梢側は追加ステントの留置により外腸骨動脈の末梢での吻合が必要であった。ステントグラフト感染の手術は通常のグラフト感染に対する手術に加え、さまざまな問題点が潜んでおり、手術が煩雑になるため注意が必要である。

術後の抗生剤投与期間については症例によりさまざまであり、生涯にわたり投与すべきという意見もあるが、本症例では術後16日で内服へ変更し、外来にてCRPが陰性化したことを確認し術後約2カ月で中止し、一年後の現在も再発の兆候は認めていない。

結 論

EAVR 施行後6年目に発症したステントグラフト感染の症例を経験した。ステントグラフト治療は、わが国でも企業型ステントグラフトの使用が認可されたことにより、急速に普及してきている。それに伴い、ステントグラフト留置後に外科医が介入するさまざまな合併症も、今後、増加するものと考えられる。特に本症例のような感染例では複雑な手術となることが予想され、人工血管感染に準じた治療を行うとともに、ステントグラフト特有のバーブや追加ステントの処理をどうするか考え血行再建を行っていく必要があると考えられる。

文 献

1) Parodi, J.C., Palmaz, J.C. and Barone, H.D.: Transfemoral

- intraluminal graft implantation for abdominal aortic aneurysms. *Ann. Vasc. Surg.* **5**: 491-499, 1991.
- 2) Fiorani, P., Speziale, F., Calisti, A. et al.: Endovascular graft infection: Preliminary results of an international enquiry. *J. Endovasc. Ther.* **10**: 919-927, 2003.
- 3) Veraldi, G.F., Genco, B., Minicozzi, A. et al.: Abdominal aortic endograft infection: Report of two cases and review of the literature. *Chir. Ital.* **61**: 61-66, 2009.
- 4) Ducasse, E., Calisti, A., Speziale, F. et al.: Aortoiliac stent graft infection: Current problems and management. *Ann. Vasc. Surg.* **18**: 521-526, 2004.
- 5) Heyer, K.S., Modi, P., Morasch, M.D. et al.: Secondary infections of thoracic and abdominal aortic endografts. *J. Vasc. Interv. Radiol.* **20**: 173-179, 2009.
- 6) 関連11学会構成 日本ステントグラフト実地基準管理委員会 ホームページ: 腹部追跡調査登録状況. <http://stentgraft.jp/pro/report/>
- 7) Chalmers, N., Eadington, D.W., Gandanhamo, D. et al.: Case report: Infected false aneurysm at the site of an iliac stent. *Br. J. Radiol.* **66**: 946-948, 1993.
- 8) Prigle, T., Muck, P., Lohr, J. et al.: Diagnostic options in assessing abdominal aortic endograft infection—A case report. *Vasc. Endovasc. Surg.* **37**: 359-362, 2003.
- 9) Parra, J.R., Lee, C., Hodgson, K.J. et al.: Endograft infection leading to rupture of aortic aneurysm. *J. Vasc. Surg.* **39**: 676-678, 2004.
- 10) Ikeda, Y. and Yutani, C.: Pathology of endovascular aneurysm repair. *J. Jpn. Coll. Angiol.* **48**: 243-247, 2008.
- 11) Parsons, R.E., Sanchez, L.A., Marin, M.L. et al.: Comparison of endovascular and conventional vascular prostheses in an experimental infection model. *J. Vasc. Surg.* **24**: 920-925, 1996.
- 12) 矢田 公: 大動脈疾患のステントグラフトによる治療体系の確立に関する研究. http://www.ncvc.go.jp/kenkyu/itaku/pdf/13itaku_houkoku.pdf#search='ステントグラフト%20施行場所'
- 13) Seeger, J.M., Pretus, H.A., Welborn, M.B. et al.: Long-term outcome after treatment of aortic graft infection with staged extra-anatomic bypass grafting and aortic graft removal. *Vasc. Surg.* **32**: 451-459, 2000.
- 14) Kieffer, E., Bahnini, A., Koskas, F. et al.: *In situ* allograft replacement of infected infrarenal aortic prosthetic grafts: Results in forty-three patients. *J. Vasc. Surg.* **17**: 349-355, 1993.
- 15) Clagett, G.P., Valentine, R.J. and Hagino, R.T.: Autogenous aortoiliac/femoral reconstruction from superficial femoral-popliteal veins: Feasibility and durability. *J. Vasc. Surg.* **25**: 255-266, 1997.
- 16) Nevelsteen, A., Lacroix, H. and Suy, R.: Infrarenal aortic graft infection: *In situ* aortoiliofemoral reconstruction with the lower extremity deep veins. *Eur. J. Vasc. Endovasc. Surg.* **14** (Suppl. A): 88-92, 1997.
- 17) Bergamini, T.M., Bandyk, D.F., Govostis, D. et al.: Infection of vascular prostheses caused by bacterial biofilms. *J. Vasc. Surg.* **7**: 21-30, 1988.
- 18) D'Addato, M., Curti, T. and Freyrie, A.: The rifampicin-bonded gelseal graft. *Eur. J. Vasc. Endovasc. Surg.* **14** (Suppl. A): 15-17, 1997.
- 19) Chervu, A., Moore, W.S., Gelabert, H.A. et al.: Prevention of graft infection by use of prostheses bonded with a rifampin/collagen release system. *J. Vasc. Surg.* **14**: 521-524, 1991.
- 20) 安生紗枝子: リファンピシンの可溶性と溶液安定性に対する界面活性剤の影響. *病院薬学* **13**: 288-292, 1987.
- 21) Vicaretti, M., Hawthorne, W.J., Ao, P.Y. et al.: An increased

- concentration of rifampicin bonded to gelatin-sealed Dacron reduces the incidence of subsequent graft infections following a staphylococcal challenge. *Cardiovasc. Surg.* **6** : 268-273, 1998.
- 22) Chervu, A., Moore, W.S., Chvapil, M. et al. : Efficacy and duration of antistaphylococcal activity comparing three antibiotics bonded to Dacron vascular grafts with a collagen release system. *J. Vasc. Surg.* **13** : 897-901, 1991.
- 23) Sardelic, F., Ao, P.Y., Taylor, D.A. et al. : Prophylaxis against *Staphylococcus epidermidis* vascular graft infection with rifampicin-soaked, gelatin-sealed Dacron. *Cardiovasc. Surg.* **4** : 389-392, 1996.
- 24) Lachapelle, K., Graham, A.M. and Symes, J.F. : Antibacterial activity, antibiotic retention, and infection resistance of a rifampin-impregnated gelatin-sealed Dacron graft. *J. Vasc. Surg.* **19** : 675-682, 1994.
- 25) Sternbergh, W.C. 3rd, Connors, M.S. 3rd and Money, S.R. : Explantation of an infected aortic endograft with suprarenal barb fixation. *J. Vasc. Surg.* **38** : 1136, 2003.